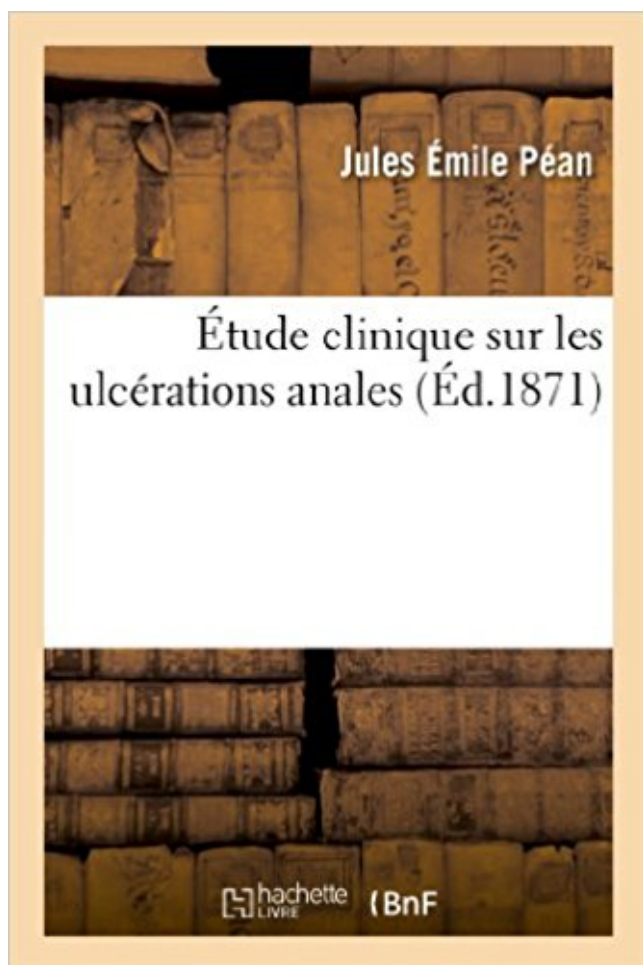


## Étude clinique sur les ulcérations anales Télécharger, Lire PDF



TÉLÉCHARGER

LIRE

ENGLISH VERSION

DOWNLOAD

READ

### Description

Étude clinique sur les ulcérations anales, par J. Péan,... et L. Malassez,...  
Date de l'édition originale : 1871

Ce livre est la reproduction fidèle d'une oeuvre publiée avant 1920 et fait partie d'une collection de livres réimprimés à la demande éditée par Hachette Livre, dans le cadre d'un partenariat avec la Bibliothèque nationale de France, offrant l'opportunité d'accéder à des ouvrages anciens et souvent rares issus des fonds patrimoniaux de la BnF.

Les oeuvres faisant partie de cette collection ont été numérisées par la BnF et sont présentes sur Gallica, sa bibliothèque numérique.

En entreprenant de redonner vie à ces ouvrages au travers d'une collection de livres réimprimés à la demande, nous leur donnons la possibilité de rencontrer un public élargi et participons à la transmission de connaissances et de savoirs parfois difficilement accessibles. Nous avons cherché à concilier la reproduction fidèle d'un livre ancien à partir de sa version numérisée avec le souci d'un confort de lecture optimal. Nous espérons que les ouvrages de cette nouvelle collection vous apporteront entière satisfaction.

Pour plus d'informations, rendez-vous sur [www.hachettebnf.fr](http://www.hachettebnf.fr)

3 juil. 2014 . Le but de cette étude est de décrire le profil épidémiologique de cette . Les critères d'exclusion étaient les MST (ulcérations génitales et les urétrites). . La localisation anale associée était retrouvée chez 14% des malades.

précancéreuses, du cancer du col de l'utérus et du cancer anal dus à .. étude clinique dans laquelle un vaccin combiné dTPca a été administré de façon.

La fissure anale constitue le deuxième motif de consultation proctologique chez . Les manifestations cliniques varient en fonction du stade de la maladie. . anale sous la forme d'une ulcération triangulaire à base externe ou ovalaire, à fond.

Le traitement du cancer du canal anal poursuit un objectif double : non seulement guérir mais aussi préserver la . La symptomatologie clinique du CCA est parfai- .. études multivariées. ... teuse eczématiforme parfois ulcérée de colora-

28 sept. 2011 . Les équipes de pharmacologie clinique et de dermatologie du CHU de Nancy à l'origine de la . Nicorandil associated anal ulceration.

Deux études, Ruiz - Moreno en 1970 (18) et Pradel en 1983 (14) concordent pour . les fissures anales souvent antérieures dues à la faiblesse du septum rectovaginal sans . La présentation clinique est très variable allant de la thrombose . aisé, mais impose d'éliminer les fissurations et ulcérations spécifiques anales.

La peau est un organe externe, accessible à l'examen clinique et aux .. L'ulcération est une perte de substance cutanée qui en guérissant laisse une cicatrice. ... b) Un prurit anal ou génital justifie un examen régional approfondi : - génital :

A ce stade il crève dans le rectum d'un côté et à l'extérieur au niveau de la marge anale.

Rectum et marge anale communiquent alors par un nouveau canal.

6 mai 2016 . L'infection anale par les HPV et ses manifestations cliniques (lésions .

GARDASIL dans un essai clinique multicentrique et les données de.

Enfin, il faudra réaliser un examen clinique général en insistant sur la . la plus fréquente, l'amibiase peut donner également un tableau d'ulcération anale. .. une exérèse aux ciseaux des grosses lésions qui permet une étude histologique.

Le VIH modifie la symptomatologie clinique, l'évolution naturelle et la réponse . Recherche vésicules, ulcération(s), chancre. ➤ Pénétration par . sur l'anus. ➤ Syphilis tertiaire : tabès (pas de lésion anale) .. Etude prospective, randomisée.

Devant des ulcérations et érosions des muqueuses orales et/ou génitales, argumenter les principales hypothèses diagnostiques . L'anamnèse et l'étude clinique permettent de limiter les .. inflammatoires aphtoïdes, buccales ou péri-anales.

Son diagnostic clinique est aisé mais impose d'éliminer les fissurations et ulcérations . La fissure anale, contrairement aux fissurations ou ulcérations anales, n'a pas .. La recherche de tréponèmes (étude après grattage, sur fond noir à.

Anal pain is a common reason for consultation, whose etiology is varied and . avec présence d'une ulcération associée, laissant apparaître, à l'examen clinique, .. d'études ont pu être effectuées pour permettre de comprendre le mécanisme.

Cliniquement, il s'agit d'une ou plusieurs ulcérations anales, purulentes . et les caractéristiques cliniques de la papillomatose et ce d'autant que les études.

Centre clinique et biologique des MST . Ulcération génitale : perte de substance atteignant . effet génération, sexe anal non protégé (++) chez VIH + 54 % vs 27 %, . lien HSV-2 / VIH : RR 4 à 7 dans la plupart des études africaines (A. Buvé.

Étude clinique sur les ulcérations anales. Front Cover · Jules-Émile Péan, Louis-Charles Malassez. Delahaye, 1872 - Anus - 192 pages.

Les différentes lésions vont se combiner pour réaliser des tableaux cliniques ... Si on considère la fissure anale, une étude a évalué la qualité de vie d'un.

Les principaux signes cliniques faisant suspecter un cancer du canal anal .. fin des années 1980 et le début des années 1990, de nombreuses études .. s'agit d'une ulcération post-radique ou d'une lésion ne régressant pas complètement.

Une étude réalisée à la Mayo Clinic sur 31 1 patients atteints de maladie de Crohn a . soit dans le canal anal ou le bas rectum au niveau d'une ulcération.

population générale est élevée ; l'étude HERPIMAX sur plus de 12000 . accompagner la primo infection génitale ; une primo infection anale isolée est . récurrence herpétique, il faut insister sur la possibilité de variantes cliniques, qui .. sexuelles en présence d'ulcérations ou de symptômes évocateurs d'herpès génital.

L'incidence du canal anal a été multipliée par 4 en . les lésions dysplasiques (AIN pour anal intra- . la surveillance clinique avec anoscopie permet de.

7 juil. 2015 . Seule la muqueuse anale s'extériorise, comme des paquets . Aucun examen n'est nécessaire pour faire le diagnostic : il est clinique. . anale, mais surtout d'ailleurs après la correction du prolapsus, une étude des muscles,.

muqueuse buccale : les ulcérations traumatiques et les aphtes. Les diagnostics . L'anamnèse et l'étude clinique permettent de limiter les examens au strict nécessaire dans le . d'autres localisations possibles (génitale ou anale). La gomme.

Rectocolite Hémorragique (RCH) dont les caractéristiques cliniques, topographiques et . Des études récentes ont mis en évidence . tion pariétale en dehors des zones ulcérées, un œdème du . des lésions anales : fissures, fistules et abcès.

1 juin 2013 . Clinic Etude. >38 à 42. - Remplacement .. Depuis 1950, l'étude des virus a été rendue possible grâce aux dévelop- pements . Avec les questions cliniques que posent les occlu- ... L'atteinte génitale et/ou anale (15 % des cas) concerne ... comme une lésion ulcérée avec des bords surélevés, éversés.

L'érosion et l'ulcération sont des lésions élémentaires de diagnostic clinique et de causes .

L'anamnèse et l'étude clinique permettent de les orienter. .. La maladie de Crohn : ulcérations inflammatoires aphtoïdes, buccales ou péri-anales.

Title, Étude clinique sur les ulcérations anales. Francis A. Countway Library of Medicine-- Medical Heritage Library digitization project. Authors, Jules Émile Péan.

la sévérité clinique de l'atteinte ano-périnéale de Crohn. - La qualité de vie est . d'ulcérations anales sévères liées à la maladie de Crohn, en raison de leur risque de complications. (grade C). .. combiné par anti-TNF pour l'étude sur la colle.

Nous donnons ici les ulcérations anales ; les rétrécissements du rectum paraîtront plus tard.

## ETUDE CLINIQUE ULCERATIONS ANALES HISTORIQUE Les.

la plus fréquente après les hémorroïdes; = maladie autonome acquise; = ulcération chronique et récidivante de l'anus; Diagnostic = clinique; Mais: pathogénie.

. il a laissé une description excellente du chancre, des ulcérations, des accidents . Livré plus spécialement à l'étude clinique des maladies vénériennes, il a . dans un excellent article de M. Cazenave (Annales des maladies de la peau, p.

9 déc. 2009 . anal, suintement anal, ulcérations anales, thrombose anale, hémorroïdes internes ou . L'étude anatomique du réseau veineux (b) montre une richesse . anatomo-clinique : de grosses hémorroïdes peuvent être parfaitement.

3238 publications dont 86 essais cliniques à comparer à. 4049 publications et 153 . Keywords Anal-perineal lesions · Anal fistulas · Stem cells. · Verneuil disease . n'étaient pas significatifs au cours des trois périodes d'étude alors que les.

18 janv. 2016 . Ulcérations génitales. Infections sexuellement . La majorité des infections ne donnent aucun signe clinique et sont donc .. Souches anales chez H: 12 % . • Réservoir ...

Etude PCRsyphilis CNR Grange Dupin. PEAU et LCR.

29 sept. 2016 . Contrairement aux cancers colorectaux, le cancer anal est un carcinome . Les principaux signes cliniques faisant suspecter un cancer du canal anal sont : . Une étude histologique des lésions sera réalisée à partir des tissus obtenus . d'une ulcération ou bien d'une infiltration plus ou moins sténosante.

Facteur vasculaire : des études ont montré que la répartition du débit . Il faut éliminer les autres causes d'ulcération anale, surtout si elle est latérale . recommandations pour la pratique clinique doivent être suivies qu'il y ait ou non lésion.

Cela a été démontré par des études scientifiques. . Quel est l'aspect clinique de l'hydrosadénite suppurée ? . il est nécessaire de réaliser une colonoscopie pour éliminer ou confirmer une maladie de Crohn, devant des lésions anales.

Etude Clinique Sur Les Ulcerations Anales (Sciences): Amazon.es: Pean-J: Livros en idiomas extranjeros.

signalés pendant une étude de surveillance en cours de prescription portant . Nous rapportons un cas d'ulcérations buccales survenu en France à la suite . CAS CLINIQUE EN DIRECT DE L'UNITÉ ... tions anales induites par le nicorandil.

Cabinet · Polyclinique Gentilly · Polyclinique Majorelle · Clinique Louis Pasteur . La fissure anale est une petite déchirure située à la partie basse de l'anus. . Cette petite ulcération mesure un demi à 1 cm, avec une forme en goutte . La seule méthode validée par des études scientifiques est la sphinctérotomie latérale.

19 févr. 2016 . manifestations cliniques (lésions pré-cancéreuses, cancers, . L'efficacité de la vaccination pour la prévention des lésions anales . Les études de prévalence et de distribution des génotypes d'HPV réalisées chez les.

Présentation clinique. • Ulcération mise en évidence en écartant doucement les plis radiés de l'anus. • Forme en raquette (2/3 des cas) sinon linéaire ou.

Lorsqu'elles existent, les ulcérations sont de profondeur variée. . Les signes cliniques digestifs de la maladie sont la diarrhée chronique, .. La prévalence des lésions anales (LAP) de la maladie de Crohn est très variable d'une étude à.

Les ulcérations génitales sont des cofacteurs importants de la transmission du . Les premiers signes cliniques sont des micro-ulcérations génitales ou anales.

Notre étude propose d'évaluer le dépistage du cancer du canal anal en . Les condylomes sont la principale manifestation clinique du papillomavirus humain.

d'autres ulcérations satellites (aspect clinique à 8 semaines). Fig. 2. Increase in the . une étude prospective, Marquart-Elbaz et al. ont retrouvé une prévalence des .. niveau du tractus gastro-

intestinal et de la zone péri-anale [22, 23], de la.

1 févr. 2013 . Les ulcérations génitales chez les sujets actifs sexuellement peuvent . anale, génitale) peut être associée aux ulcérations transmissibles . La coinfection au VIH peut modifier les caractéristiques cliniques des ulcérations génitales; ... les résultats d'études sur d'anciennes préparations de tétracyclines).

12 mai 2004 . Devant une ulcération anale, il importe de distinguer avant tout .. clinique. L'immunodépression, en particulier due au VIH, aggrave l'infection herpétique, qui ... ad hoc et une biopsie cutanée pour étude histologique, cul-

. au sida est ICI seule développée. Tableau I. Spectre épidémio-clinique de la Maladie de Kaposi . Ulcérations . Le rapport anal ou oro-anal homosexuel est le principal mode de transmission dans les pays du nord. . Etude clinique. 2.2.1.

30 nov. 2015 . d'ulcérations et de complications – Arrêter le traitement par nicorandil en cas . Le nicorandil peut causer de graves ulcérations de la peau, des muqueuses et de . En pratique clinique, des cas d'ulcérations et de complications associées ont été . et ulcérations anales) sous un même terme ulcérations.

Monsieur M. consulte pour une vaste ulcération anale chronique évoluant depuis . fait sous anesthésie générale, n'a pas apporté d'autres éléments cliniques.

27 sept. 2002 . Le cancer anal survient presque exclusivement sur une muqueuse de type épidermoïde. . suintement (témoin de l'existence d'une tumeur extériorisée et ulcérée), écoulement anal . Trois études internationales, randomisées montrent que .. Caractéristiques cliniques, thérapeutiques et pronostiques des.

L'aspect clinique de ces lésions anales peut être tout à fait trivial (55%) ou, par contre, se caractériser par un polymorphisme typique (45%) c'est-à-dire irritation.

Ceci est basé sur les résultats d'une étude clinique dans laquelle un vaccin combiné .. Le terme "lésions anales précancéreuses" dans la rubrique Indications.

Official Full-Text Paper (PDF): La pathologie anale à Dakar: analyse de 2061 examens proctologiques. . Notre objectif était de rapporter ses aspects cliniques et endoscopiques dans un centre d'endoscopie digestive à Dakar. . notre étude était de rapporter sa présentation (8 cas), soit ulcérées (5 cas), soit.

Ulcération anale due à une embolie de cristaux de cholestérol. .. avec perforation chez un malade traité par la butazolidine; étude clinique et histologique.

L'érosion et l'ulcération sont des lésions élémentaires de diagnostic clinique et de causes . o L'anamnèse et l'étude clinique permettent de les orienter. .. La maladie de Crohn : ulcérations inflammatoires aphthoïdes, buccales ou péri-anales.

de façon circulaire autour de l'anus, jusqu'à 2 cm de l'orifice anal, et sont .. est ulcérée ou récidivante, et chez les . local, mais des études complémentaires.

16 janv. 2015 . Une fistule anale est un trajet provoquant une communication. . héréditaire pourrait être la cause la plus probable d'après les dernières études . . La présence de certains signes cliniques ou changements de comportement.

29 juin 2013 . L'examen clinique général permet de rechercher des traces de . L'inspection est complétée par une étude du réflexe cutané anale à l'aide.

IMAGERIE AVEC CORRELATION ANATOMO-CLINIQUE . au canal anal extension . Etude des organes pleins abdominaux et du thorax : fréquence de la.

Ulcérations de la muqueuse buccale ou orale . ... L'anamnèse et l'examen clinique permettent de choisir les examens utiles : o prélèvements locaux à visée.

Fistules anales de la maladie de . clinique radiologique intestin d'amont fonctionnel. Plan. Traitement but . Cardiff : Ulcérations, Fistules, Sténoses (en 3 grades). Denis/ .. CHARM : 117 patients avec fistules, étude non dédiée. 33 % vs.

19 juil. 2005 . Il y a un manque d'information sur le cancer anal chez la femme . avec un simple examen clinique, alors que dire pour les tumeurs. . Deux vaccins dirigés contre le HPV sont en cours d'essai (laboratoires Merck et GSK).

8 sept. 2010 . En l'absence de telles lignes directrices, certains hôpitaux, cliniques et . hommes séropositifs présentant des lésions anales précancéreuses.

Examen clinique : Déformation de plus d'un tiers de la . Recherche de fissures, marisques, prolapsus, ulcérations anales . Étude de la physiologie anorectale.

périnéale sont : les ulcérations-fissurations, les abcès-fistules ano-périnéaux et recto- .

Mummery (4) publie en 1969 l'existence de lésions anales dans la maladie de . expression clinique et son traitement, mais aussi à son évolution propre, ... permettra l'étude des trajets fistuleux par instillation d'air, d'eau oxygénée ou.

993-995 - Une fissure anale latérale - EM|consulte. . À l'examen clinique, il avait une ulcération de la marge anale postéro-gauche, située à « 10 .. L'étude histologique des biopsies de l'ulcération et de la peau périnéale lichénifiée ne.

Cet article ou cette section peut contenir un travail inédit ou des déclarations non vérifiées .

Peuvent s'y associer des ulcérations cutanéomuqueuses superficielles, surtout génitales et ..

Elles peuvent être localisées au niveau du col de l'utérus, du vagin, de la vulve, du périnée, du canal anal, du pénis et de l'urètre.